Aus der Universitäts-Frauenklinik, Berlin
(Direktor: Geh. Rat Prof. Dr. Stoeckel)

Ueber Exencephalie,

zugleich ein Beitrag zur Kenntnis ihrer amniotischen Entstehung

---

Inaugural-Dissertation

zur

Erlangung des

Medizinischen Doktorgrades

an der

Friedrich-Wilhelms-Universität
zu Berlin

vorgelegt von

Walter Hofer
aus Salzburg

Tag der Promotion: 8. 12. 1939

Druck: Karl u. Richard Hoffmann, Charlottenburg, Schillerstraße 44

M 354

Gedruckt mit Genehmigung
der
Medizinischen Fakultät der Universität Berlin

Dekan: Prof. Dr. Kreuz
Referent: Geh. Rat Prof. Dr. Stoeckel.

R. UNIV.
BIBLIOTHEEK
LEIDEN

Die Frage, ob es sich bei einer menschlichen Mißbildung um eine ererbte, oder um eine intrauterin erworbene handelt, ist oft, wenn es gilt eine amniotische Entstehung auszuschließen oder zu erhärten, nicht leicht zu entscheiden. Das an dieser Frage durch das Gesetz zur Verhütung erbkranken Nachwuchses erneut gestiegene Interesse brachte wieder eine lebhafte Bearbeitung dieses Gebiets mit sich. (G. B. Gruber, Kreuz, v. Verschuer, Ostertag, Franke u. a.).

Naturgemäß interessiert sich der Erbarzt mehr für die verhältnismäßig leichteren Grade der Mißbildungen, also für die, welche mit dem Leben vereinbar sind. Es handelt sich dabei hauptsächlich um die angeborenen Amputationen, um Schnürfurchen an den Extremitäten, Syndaktylien, Epitheldefekte und dergleichen (siehe bei Bölling, Ottow, Vellguth). Dem pathologisch-anatomischen Untersucher stehen darüber hinaus vor allem die toten mißbildeten Früchte zur Erforschung der Entstehung solcher Deformitäten zur Verfügung.

In früherer Zeit, besonders seit Simonart 1846 die nach ihm benannten Amnionfäden und -bänder als Reste einer intrauterinen Entzündung beschrieb, wurden Schafhautanomalien als Ursache für fast den größten Teil der menschlichen Fehlbildungen angesehen. Man glaubte damals mit der Bezeichnung einer Mißbildung als amniotisch eine befriedigende Erklärung für deren Entstehung gegeben zu haben. (A. Veith). Die berechtigte Einschränkung brachte Schwalbe, der 1906 in seiner Morphologie der Mißbildungen klare Forderungen für die Feststellung amniotischer Mißbildungen aufstellte. Diese Kriterien sind: 1. es müssen sich am Ort der Mißbildung Amnionfäden oder -adhäsionen nachweisen lassen; 2. es müssen sich die vorhandenen Mißbildungen mechanisch aus den Strängen oder Verklebungen ableiten lassen.

Die Gültigkeit von Schwalbes Forderungen, die aufgestellt wurden, um die Verallgemeinerung amniogen schädigender Umstände einzudämmen, wird auch heute noch durchaus anerkannt, und sie werden auch in einer Zeit, in der eine amniotische Deutung in der Entstehungsfrage der Mißbildungen vielfach abgelehnt wird (Vellguth), noch immer als sichere Kriterien angesprochen (Gruber, Vogt, Svoboda). Damit ist jedoch noch nicht gesagt, daß die Grundursache der amniogenen Mißbildung ausschließlich in einer interkurrent den normalen Entwicklungsablauf störenden Erkrankung gelegen sein muß, gleich, ob entzündlich oder traumatisch, von der Mutter oder vom Kind ausgehend. Das häufige Zusammentreffen amniogener und hypoplastisch-endogener Störungen, ebenso wie gelegentlich beobachtete familiäre Häufung, legt die Annahme, daß letzten Endes eben doch ein in den Keimzellen bereits praeformiertes, endogenes Moment für ihre Entstehung verantwortlich sei, recht nahe. Diese Annahme glaubte sich auch durch Beobachtungen von Nota, Sorrento, Mitani und Kagawa, Rob. Meyer, Landau, Kohn, Veit u. a. gestützt, die bei amniogenen Schädel- und Hirnmißbildungen meist eine Hypoplasie oder ein Fehlen der Nebennieren (in seltenen Fällen auch anderer Blutdrüsen) feststellen konnten. Es sei in diesem Zusammenhang an die Gedankenreihe Alexanders erinnert, der einen die Hirnentwicklung fördernden Stoff in den Nebennieren annahm; fehlten diese oder waren sie unterentwickelt, so kam es aus Mangel an diesem Stoff zu einer Aplasie des Gehirns, wodurch dann wieder — evt. unter sekundärer Amnionbeteiligung — die ganze Mißbildung verursacht wurde. Auf diese Frage wird später an Hand unserer Untersuchung nochmals eingegangen.

Der Befund an den Nebennieren kann für die Erkennung der ungefähren Entwicklungsstufe, in der die amniotische Beeinträchtigung Schädel und Hirn des Embryos traf, verwendet werden; hypoplastische Nebennierenentwicklung spricht für eine relativ frühe Entwicklungszeit, für eine frühere wohl, als sie für andere ähnliche Fälle mit gut gebildeten Nebennieren zutreffen dürfte (G. B. Gruber).

Die Mißbildung, die in Folgendem beschrieben werden soll, wurde dem pathologischen Institut der Universitäts-Frauenklinik Berlin von auswärts gebracht. Es handelt sich um eine anscheinend ausgetragene Frucht weiblichen Geschlechts von 47 cm Länge, die tot geboren worden sein soll. Ueber Störungen im Schwangerschaftsverlauf, Traumen, Lues der Mutter und dergl. ist nichts bekannt geworden.

Vor allem fällt der schwer mißbildete Kopf auf (Abb. 1). An Stelle des Schädeldachs sitzen dem Kopf zwei über apfelgroße, weiche, grau-rötliche Gebilde auf. Sie sind von einer dünnen, glänzenden Membran überzogen, die rechts noch leidlich hält, links aber an einigen Stellen, sicher erst während oder nach der Geburt, oder durch die Traumen des Transports, geplatzt ist und eine dunkel rot-blaue Masse vortreten läßt. An solchen Stellen kann die Membran als durchscheinendes Häutchen weiter abgezogen werden.

Ueber der Nasenwurzel, etwas links von der Gesichtsmittellinie, befindet sich eine über nußgroße, dritte, ähnliche Vorwölbung, die nun wohl als Hirnbruch zu bezeichnen ist. Es entspricht, schätzungsweise, das Volumen des rechten großen Hirnbruchs der Summe der Volumina des linken und des eben genannten dritten, frontalen Hirnbruchs.

Auf diesem letzteren entspringt, ziemlich in der Gesichtsmittellinie, von oben kommend, ein gefältelter Hautstrang, der nach unten fächerförmig divergierend ausläuft. Dieser Hautlappen ist oft strähnig, faltig verdickt, dazwischen dünn und durchscheinend und hat das Aussehen eines Amnion. Die Breite ist 2—3 cm, die Länge etwa 15 cm; das Ende sieht fetzig zerrissen aus.

Die durchscheinende Behäutung setzt sich, nach unten schmäler werdend, zwischen Nase und linkem inneren Augenwinkel fort. Die Ränder zur normalen äußeren Haut, deren Niveau höher liegt, sind scharf; sie setzen sich fort in die, stark nach oben verzogenen Enden der hier in ihrer Continuität unterbrochenen Oberlippe. Das mediale Ende ist fast 2 cm von der Lippenmitte (= frenulum labii sup.) entfernt. Die Lippenspalte ist etwa 10 mm breit und steht in Höhe des unteren Orbitalrandes. Durch

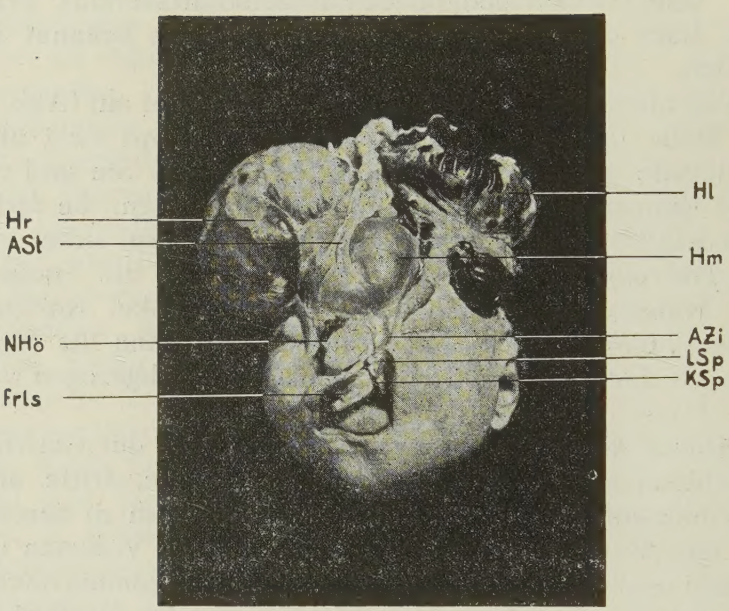

Abb. 1: der mißbildete Kopf.
Hr = rechter großer Hirnbruch
Hl = linker großer Hirnbruch
Hm = mittlerer kleiner Hirnbruch
HSt = der auf dem mittleren Hirnbruch entspringende, nach hinten oben geschlagene Amnionstrang
AZi = eingeheilter Amnionzipfel
LSp = Lippenspalte
KSp = Kieferspalte
NHö = warzenförmiger Nasenhöcker
frls = frenulum labii sup.

diese Verziehung nach oben steht der Mund dreieckig offen und der sonst von der Oberlippe bedeckte Teil des Oberkiefers ist frei sichtbar geworden. Der Oberkiefer steigt von links nach rechts an und hat etwa 14 mm links vom Oberlippenfrenulum an seiner höchsten Stelle eine schmale, senkrecht zu ihm stehende Spalte; der linke Oberkieferast sinkt nach hinten wieder ab. Der Oberkiefer ist also ganz entsprechend der Oberlippe nach oben verzogen. Die Kieferspalte liegt innerhalb der Lippenspalte. Der harte Gaumen ist asymmetrisch; seine höchste Erhebung liegt links der Mittellinie. Er zeigt jedoch keinerlei Spaltbildung. Auch weicher Gaumen und Zäpfchen sind verwachsen.

Die ganze Nase ist stark mißbildet. Die Längsachse der Nase steht, entsprechend der nach rechts konkaven leichten Gesichtsskoliose, etwas nach rechts. Die Nase selbst ist durch Verbildung des Nasenskeletts und durch Fehlen der Nasenknorpel flach und breit, bis auf einen warzenförmigen Vorsprung über dem rechten Nasenloch. Nur die Nasenspitze ist von normaler äußerer Haut bekleidet, darüber beginnt schon die dünne durchscheinende Behäutung des kleinen mittleren Hirnbruchs. An der rechten seitlichen Nasenwand ist ein großer Defekt, der unten in das rechte Nasenloch übergeht. Von diesem Defekt aus sieht man sowohl in den unteren, wie in den mittleren Nasengang. Auch das linke Nasenloch ist mißbildet; es ist zu groß und läuft nach oben und medial gegen die Nasenspitze in einen schmalen Spalt aus.

Der Abstand der Augen ist deutlich vergrößert. Die Lidspalten sind beiderseits geschlossen; links ist die Lidspalte nur halb so lang, d. h. sie ist nur an der Innenseite vorhanden, die äußere Hälfte ist untrennbar geschlossen. Die Lider selbst sind verdickt. In den Augenhöhlen lassen sich kleine Augäpfel nachweisen. Ueber den Augen fehlt jedes Vorspringen eines Margo supraorbitalis.

Beide Ohrmuscheln sind richtig gestaltet und sitzen am richtigen Ort. Das Gesicht sieht in der Gegend der Wangen besonders breit aus. Der Hinterkopf ist flach; die normale Haut trägt hier spärliche, 2—3 cm lange gelockte Haare.

Nach oben verjüngt sich der Kopf, der in Nasenhöhe seine breiteste Stelle hat, besonders im queren Durchmesser. Die hier noch überall normale äußere Haut geht entlang einer Linie, die, mit Ausnahme der früher an der Stirn beschriebenen Verhältnisse, um den ganzen Schädel herum läuft und ziemlich in einer Ebene liegt, welche vorne fingerbreit über den Lidspalten, hinten ebensoviel über dem Hinterhauptshöcker liegt, in die beschriebene durchscheinende, die Hirnbrüche überziehende Membran über. Dieser Uebergang ist vorne, besonders in seiner Verlängerung zur Lippenspalte, sehr scharf; nach hinten wird er verlaufender, so daß sich hinten noch einzelne Härchen oberhalb der Uebergangslinie finden. Gleichzeitig hört in Höhe dieser Linie die knöcherne Unterlage, auf der die normale Haut bisher auflag, glattrandig auf. Der Schädel entbehrt also über der vorhin genannten Linie vollständig der Calvaria. Von hier ab quellen in fibrösen Häuten die beiden fluktuierenden, weichelastischen Gebilde, die Hirnbrüche vor, die je nach Lage des Kopfes mehr nach hinten oder seitlich hängen, und die durch eine tiefe Furche ziemlich median in zwei Hemisphären geteilt sind.

Der Rumpf des Kindes zeigt keine Besonderheiten. Brust- und Bauchwand haben keine Lücken. Es besteht keine, auch keine okkulte Spina bifida. Der Hals ist eher gedrungen. Das subkutane Fettpolster ist wohl entwickelt Die äußeren Genitalien sind die einer ausgetragenen weiblichen Frucht.

Die Extremitäten sind normal entwickelt; es ist an ihnen keine Mißbildung und nirgends Zeichen einer amniotischen Abschnürung oder Verwachsung zu sehen. Die Fingernägel überragen eben die Fingerkuppen.

Bei der Sektion zeigt sich ein normaler Situs der inneren Organe. An der rechten Nabelarterie sitzt oberflächlich in Höhe der Blasenspitze eine stecknadelkopfgroße Vorragung. Am Magendarmkanal ist nichts Besonderes, bis auf ein stark erweitertes, mit Mekonium gefülltes Colon, das nach scharfer Abknickung in das nicht gefüllte Rektum übergeht. Die Ausmündung des Afters ist normal und durchgängig. Die Milz ist gestaut, etwas vergrößert und gelappt. Beide Nieren und Harnleiter sind

normal, ebenso die Blase und die inneren Geschlechtsorgane, bis auf cystische Follikel an der Dorsalseite, bzw. am freien Rand der Eierstöcke. Die Nieren liegen durch wenig Fettgewebe getrennt mit ihrem oberen Pol dicht am Zwerchfell. Zur mikroskopischen Untersuchung der Nebennieren wird das Gewebe der betreffenden Stelle entnommen und gehärtet. Die Lungen sind nur an den Rändern etwas lufthaltig — die Schwimmprobe ist positiv —, im übrigen sind sie aber kaum entfaltet. Das Herz, die großen Gefäße und deren Lage sind normal. Thymus und Thyreoidea sind nicht vergrößert; letztere ist stark gelappt.

Eine eingehende Sektion des Gehirns konnte nicht stattfinden, da das ganze Gehirn stark blutig verfärbt und zersetzt war. Die die Hirnbrüche überziehenden Häute bestehen aus mehreren zum Teil glänzenden Bindegewebslagen; die äußeren gehen in den in der Nasenwurzelgegend ansetzenden Amonionstrang über; sie sind demnach der Schafhaut zuzurechnen. Die Hirnhäute selbst sind in den Brüchen derber als an ihren basalen Teilen. Die Hirnwindungen erscheinen breit und flach und in ihrer Zahl vermindert. An der Schädelbasis, deren anatomische Einzelheiten verwischt sind, befindet sich eine seichte, schlecht ausgebildete Sella turcica. Die Hypophyse selbst konnte wegen der fortgeschrittenen Verwesung nicht differenziert und genauer untersucht werden.

Die Nebennieren zeigen sich auf den histologischen Schnitten als gelapptes Organ, dessen größter Durchmesser 9 mm beträgt. Die mikroskopische Untersuchung läßt alle Schichten erkennen. Die inneren Rindenschichten sind auf Kosten einer relativen Markraumvergrößerung schwach entwickelt. Am besten ist von der Rinde die Zona glomerulosa erhalten, am schlechtesten die Zona retikularis. Das Nebennierenmark ist weiter differenziert als es Vergleichspräparate von Nebennieren normaler Neugeborener zeigen; es finden sich phäochrome Zellen auch in den peripheren Markpartien. Bei Untersuchung mit Fettfärbung (Sudan) zeigen sich in den Zellen der Rindenperipherie sehr wenig feine Lipoidtröpfchen; erst nahe der Markschicht und in den äußeren Markpartien befindet sich eine größere Menge Lipoid in gröberer Verteilung. Dieses ist, wie eine

Untersuchung im Polarisationsmikroskop zeigt, doppeltbrechend (Abb. 2). (Zur Herstellung der beigefügten Mikroaufnahme wurden die Nicol'schen Kristalle nicht vollständig gekreuzt.)

Die oben beschriebene Mißbildung genügt den Forderungen, die Schwalbe für eine amniotische Mißbildung verlangt, denn 1. läßt sich am Orte der Mißbildung Amniongewebe nachweisen in Form der Hirnbruchbehäutung und des Stranges, welcher über der Nasenwurzel entspringt; und 2. läßt sich die Mißbildung mechanisch durch Amnionzug und -verklebung ableiten. Damit ist die Frage der formalen Genese dieser Mißbildung aufgeworfen. In früher Entwicklungsstufe muß sich der Kopf des Fötus, als exponiertester Teil des Embryos, an die Schafhaut angelagert haben; dadurch kam es zur Verklebung und später zur Verwachsung der Kopfhaut mit der Schafhaut, wodurch dann, da letztere dem schnell wachsenden Schädel nicht so rasch nachgab, eine Druckusur des Kopfes entstand, der die ganze Kalotte zum Opfer fiel. Durch lytische Wirkungen des Fruchtwassers wurde der nun entstandene große, dem Kopf wie ein Zylinder aufsitzende Hohlstrang später teilweise abgelöst. Diese Lösung muß sich zuerst am Hinterhaupt vollzogen haben; dort beginnt ja die äußere Haut mit ihren Anhangsgebilden schon über den Knochenrand hinweg auf die Hirnbrüche zu wachsen. Gegen die Stirnseite nimmt die Demarkationslinie immer mehr an Schärfe zu, bis schließlich über der Nasenwurzel der beschriebene Amnionfetzen als letzter Rest des großen Hohlstranges übrig blieb. Diesen Lösungsvorgängen ist es auch zuzuschreiben, daß das Hirn in seinem weiteren Wachstum nicht so sehr behindert wurde, so daß es letzten Endes fast die dem Alter der Frucht entsprechende Menge erreicht hat; im Gegensatz zu der von Fritschek 1928 beschriebenen Mißgeburt, die einen ähnlichen Bildungsmechanismus aufweist, die aber nur ein Gehirnrudiment erkennen läßt. Leider konnte im vorliegenden Fall nichts über die Fruchtwassermenge in Erfahrung gebracht werden; doch ist aus dem Aufhören der Hirneinengung, aus dem Hirnwachstum und auch aus dem Ausbleiben weiterer

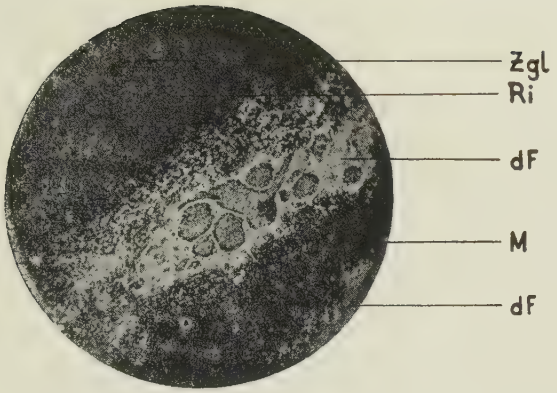

Abb. 2: Mikrophotographie der Nebenniere im polarisierten Licht bei nicht vollständig gekreuzten Nicol'schen Kristallen. Vergrößerung 1 : 120.

Ri = hypoplastische Nebennierenrinde
zgl = die noch am besten erhaltene zona glomerulosa
dF = die doppelt brechendes Fett enthaltenden inneren Rinden- und äußeren Markpartien, Hyperämie
M = hyperplastisches Nebennierenmark

Amnionverklebungen mit Wahrscheinlichkeit zu schließen, daß sich genügend Fruchtwasser gebildet hat.

Es werden nun amniotische Verwachsungen und Epitheldefekte mit einer gewissen Häufigkeit gerade am Schädel beobachtet (Kehrer, Bergel, Sternberg und Politzer). Walz und auch Heidler lehnen eine amniotische Entstehung solcher Mißbildungen ab; als Ursache soll, entsprechend der von Walz aufgestellten Reihe: Acranie — Hemicranie — Encephalocele — congenitaler Haut- und Knochendefekte am Schädel, ein mangelnder Verschluß der oberen Medullarrinne, also eine endogene Hemmung, gelten. Neuerdings fand auch Hunter durch seine Hirnuntersuchungen an einem 35 mm großen menschlichen Embryo (Tubargravidität!) mit Exencephalie eine Aehnlichkeit mit der Spina bifida aperta. Doch blieb diese Ansicht nicht unwidersprochen; es wird allgemein vielmehr angenommen, daß es sich um amniogen bedingte Hautverluste an umschriebenen Körperstellen Neugeborener handelt. Kehrer und Oing nehmen als Ursache der Verwachsung einen Entzündungsprozeß am Amnion an, welcher zur Verklebung desselben mit der Fötaloberfläche führt, wobei die große Vitalität der Embryonalzellen begünstigend oder überhaupt ermöglichend wirkt. Die normale Abhebung des Amnion durch das abgesonderte Fruchtwasser ist an den Verwachsungsstellen verhindert und mit Zunahme des Fruchtwassers entstehen dort durch Dehnung die hohlen oder soliden Stränge. Die genannten Verwachsungsstellen können einerseits, wie schon gesagt, durch sekundäre Verklebungen entstehen, andererseits muß abér die Ursache vieler amniotischer Stränge in Unregelmäßigkeiten der auf Amnionbildung zielenden Dehiszenz des embryonalen Ektoderms gesucht werden. Zur Bildung der Verwachsung bedarf es nach Gruber, Sternberg und Politzer gar nicht erst eines Entzündungsvorganges an der Schafhaut; es genügt bei der großen Vitalität der embryonalen Zellen das Aneinandergedrücktwerden von Amnion und Epidermis. Dadurch würde auch die erwähnte Häufung der Schafhautverwachsungen und der sich daraus ergebenden Defekte am Schädel verständlich: der Kopf

ist bei seinem raschen Wachstum und seiner exponierten Lage am einen Pol der Frucht gegen äußere Einwirkungen am gefährdetsten. Bei dem von Kasanzer beschriebenen Fall spielen in der Genese Amniondruck und Amnionabschnürung die Hauptrolle; davon betroffen wurde der craniale Pol der Frucht (siehe auch Möller).

Auf die formale Genese der linken Lippen- und Kieferspalte weist uns der links neben der Nase eingeheilte Amnionzipfel, der durch seinen Zug — er blieb in seiner Länge bei dem stetigen Wachstum des Gesichts zurück — die Entstehung dieser Spalten bewirkte. Der Sitz der Lippen- und Kieferspalte läßt vermuten, daß hier das Wirksamwerden der mißbildenden Kräfte in die Periode kurz vor oder während der Verwachsung der Oberkieferfortsätze mit dem Stirnfortsatz fällt. Wäre dieser Amnionzipfel nicht vorhanden, so wäre an den von Picker erwähnten amniogenen Bildungsmechanismus zu denken. Dieser Autor nimmt an, daß die den ganzen Kopf beengenden Schafhauthüllen das normale Zusammenwachsen der Gesichtsfortsätze behindern würde. Die teratogenetische Terminationsperiode wäre dieselbe.

Der Befund, der an den Nebennieren erhoben wurde, stimmt mit den Ergebnissen der Untersuchungen von Rob. Meyer, Landau und Veit überein. Auch im vorliegenden Falle macht sich neben der Gesamtverkleinerung mit relativer Oberflächenvergrößerung des Organs die Markhyperplasie bei deutlicher Rindenhypoplasie, besonders der Zona reticularis und der Zona fasciculata geltend. Das häufig beobachtete Fehlen der Nebennieren bei schweren Hirnmißbildungen ist kein primäres; es handelt sich vielmehr nur um verschiedene Grade der Atrophie an sich angelegter Nebennieren. Die Untersuchungen von Rob. Meyer an einer Reihe hirnmißbildeter Föten verschiedenen Alters — der kleinste war 2 Monate alt und zeigte vollkommen normale Nebennierenanlagen; auch im 5. Monat waren sie noch annähernd normal — konnten dafür den Nachweis liefern. Das in der Zona glomerulosa meist gefundene sehr fein verteilte Fett ist in vorliegendem Falle nur sehr spärlich; die zentrale, ziemlich großtropfige Fettzone ist

vorhanden; sie wird als eine degenerative Fettinfiltration angesehen.

Die Vielzahl der Beobachtungen machen es äußerst wahrscheinlich, daß die Nebennierenatrophie mit der Gehirnmißbildung zusammenhängt; da nun dieser Zusammenhang völlig unabhängig von der Ursache der Gehirnmißbildung beseht, so muß die Nebennierenatrophie als sekundärer Vorgang angesehen werden. Es liegt nahe, bei der überragenden Stellung, die die Hypophyse im ganzen endokrinen System einnimmt, anzunehmen, daß ihre fast zwangsläufig mit der Hirnmißbildung verbundene Alteration das auslösende und wirkende Zwischenglied darstellt. Interessant ist in diesem Zusammenhang ein Satz von Kraus: „Ist es gestattet, bei Akromegalie die Hypertrophie der Nebennierenrinde als Folge der Ueberfunktion der eosinophilen Zellen durch Hyperplasie oder Adenom anzusehen, so dürfte auch der umgekehrte Schluß gestattet sein, daß Hypoplasie oder Schwund derselben Zellen zur Atrophie oder Rückbildung der Nebennierenrinde führen kann." Kohn, der besonders die Hypophysenveränderungen bei Anencephalie untersuchte und dabei auch einen Rückgang der eosinophilen Elemente fand, hält bei der feststehenden Beziehung zwischen Hypophyse und Nebenniere eine Störung im cerebralen Hypophysenanteil, dem Hypophysenzwischenhirnsystem für den die Nebennierenatrophie herbeiführenden Faktor.

Es wurde eine Mißbildung beschrieben, die eine vollkommene Exencephalie mit einer linksseitigen Cheilo-Gnatho-Schisis aufwies, und deren Bildungsmechanismus sicher als amniotisch zu bezeichnen ist. Ob nur exogene Ursachen die Entstehung dieser Mißgeburt bedingten, oder ob endogene Ursachen mitspielten, etwa primäre Amnionfehler, konnte nicht entschieden werden. Nachdem, was über die Lippen-Kieferspaltenbildung gesagt wurde, dürfte der Zeitpunkt, oder besser der Zeitraum der Entstehung der Mißbildung in einem Entwicklungsstadium der Frucht gelegen sein, in dem ihre Länge ungefähr 10 mm betragen hat.

Literaturangabe.

Alexander, zit. nach Kohn, Arch. mikrosk. Anat. u. Entw.mechan. 102, 113—129 (1924).
Bergel A., Zschr. f. Anat. u. Entwicklungsgesch. 89, 532 (1929).
Bölling, W., In.-Diss. Kiel 1933.
Davis, W. B., Surg. etc. 61, 201 (1935), ref. in Ber. ges. Gyn. 30, 714.
Fischel, A., Lehrbuch der Entwicklung des Menschen, Julius Springer, Wien u. Berlin 1929.
Franke, K., Mschr. f. Geb. u. Gynäk. 107, 1938.
Fritschek, F., Virch. Arch. 267, 318 (1928).
Gruber, G. B., Beitr. z. path. Anat. u. z. allg. Path. 93, 459 (1935).
— Münch. med. Woschr. 1936, Nr. 7, 259.
— Erbarzt 4, 76—80, (1937).
— Verhandlg. d. D. Path. Ges. 31. Tagung 1938, 228.
Heidler, H., Zbl. f. Gynäk. 1922 I, 362—364.
— Wiener klin. Wschr. 1924, Nr. 5, 114.
Hunter, R. H., J. of anat. 69, 82—85 (1934), ref. in Ber. ges. Gyn. 30, 579.
Kasanzer, A. I., Arch. anat. 15, 2, 105 (1936).
ref. in Ber. ges. Gynäk. 33, 450.
Kehrer, E., Mschr. f. Gebh. u. Gynäk. 31, 183—197 (1910).
Kohn, A., Arch. mikrosk. Anat. u. Entw.mechan. 102, 113—129 (1924).
Kraus, E. I., Beitr. z. path. Anat. u. z. allg. Path. 65, 535—571 (1919).
Kreuz, L., in Klein, Wer ist erbgesund und wer ist erbkrank? Jena 1935, 211.
Kubo, H., Virch. Arch. 276, 241 (1930).
Landau, L., Verh. d. D. Path. Gesellsch. 16. Tagung 1913, 301—304.
Meyer, Rob., Zschr. f. Gebh. u. Gynäk. 57, 151 (1906).
— Virch. Arch. 210, 158—164 (1912).
Mitani, S. u. T. Kagawa, Mitt. jap. Ges. Gynäk. 31, H. 6, 55 (1936) ref. in Ber. ges. Gynäk. 33, 69.
Möller, K. O., Acta gynecol. scandin. II, H. 2, 144—157 (1923), ref. in Zbl. f. Gynäk. 48, I, 1103 (1924).
— Acta gynecol. scandin. II, H. 3, 380—392 (1924), ref. in Zbl. f. Gynäk. 48, II, 2305 (1924).
Murphy, D. P. and M. Mazer, J. amer.. med. assoc. 105, 849 (1935) ref. in Ber. ges. Gynäk. 31.
Nota, F., Rassegna d'ostetr. e ginec. anno XXXII, no. 1—3, 18 (1923),
Oing, M., Zbl. f. Gynäk. 53, II, 1522 (1929).
Ottow, B., 1934, 794—800.

Picker, E., Inaug.-Diss. Göttingen, 1938.
Seitz, L., in Stoeckel, Lehrbuch der Geburtshilfe, 5. Aufl. G. Fischer, Jena 1938, 607.
Sorrento, B., Monit. Endocrinolog. 2, 135 (1934) ref. in Ber. ges. Gynäk. 27, 142.
Schwalbe, E., Morphologie der Mißbildungen, I. Teil Allgemeine Mißbildungslehre, G. Fischer, Jena 1906.
Sternberg, H. u. G. Politzer, Beitr. z. path. Anat. u. z. allg. Path. 88, 150—192 (1931).
Stöhr, Ph., v. Möllendorff, Lehrbuch der Histologie, 22. Aufl. G. Fischer, Jena 1930, 218.
Veit, B., Dtsch. med. Wochschr. 1912, I, 629.
Veith, A., In.-Diss. München 1901.
Vellguth, L., Erbarzt 4, 73—76 (1937).
v. Verschuer, Erbarzt 1935, Nr. 3, 46.
Walz, W., Mschr. f. Gebh. u. Gynäk. 65, 167—178 (1924).

Lebenslauf

Ich, Walter Hofer, wurde am 9. Juli 1914 in Salzburg als Sohn des Gymnasial-Professors Karl Hofer geboren. Mein Vater fiel im Weltkrieg. Durch die zweite Heirat meiner Matter kam ich nach Grevenbroich (Rhld.), wo ich die erste Klasse, dann nach Neckarsulm (Wttbg.), wo ich die zweite und dritte Klasse der Volksschule, sowie die ersten 5 Klassen der Realschule besuchte. Seit 1929 wohnen wir in Heilbronn; dort legte ich nach 4-jährigem Besuch der Oberrealschule am 3. 3. 1933 die Reifeprüfung ab. Mit dem Sommersemester 1933 begann ich das Medizin-Studium. Ich verbrachte 4 Semester an der Universität Heidelberg, 1 Semester in Innsbruck, 2 Semester in München und 4 Semester in Berlin, wo ich das med. Staatsexamen am 19. 11. 1938 mit „sehr gut" bestand.. Nach der Medizinalpraktikantenzeit am Städt.. Krankenhaus Heilbronn und am Augusta-Hospital Berlin erhielt ich am 21. 8. 1939 die Bestallung als Arzt.